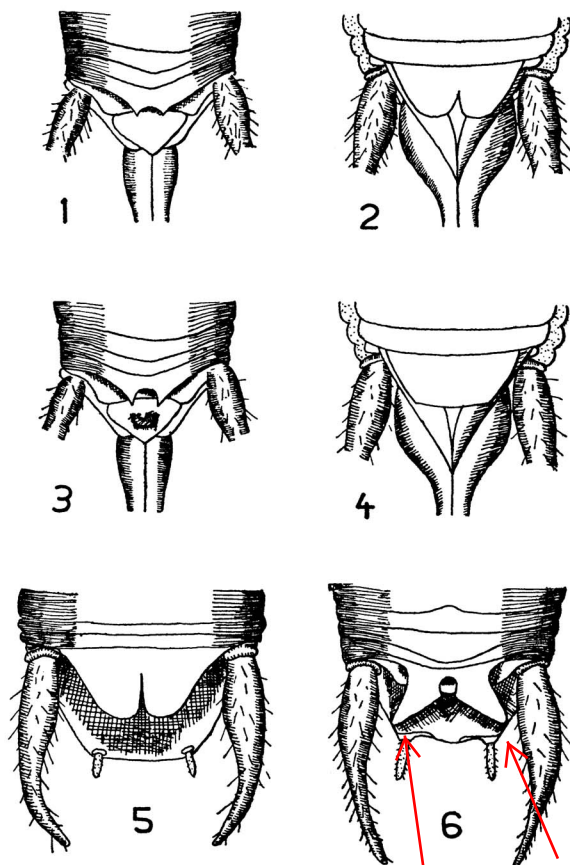


A) **Femmina.** Decimo tergite addominale (lamina sopragenitale) trasverso, leggermente smarginato all'apice (fig. 1). Lamina sottogenitale presentante nel mezzo un'incisione (fig. 2). — **Maschio.** Segmento anale a lobi arrotondati, separati da una stretta incisione (fig. 5).

Tr. cavicola Koll.

B) **Femmina.** Decimo tergite addominale fortemente inciso, bidentato (fig. 3). Lamina sottogenitale intera, senza incisione mediale (fig. 4). — **Maschio.** Segmento anale a lobi triangolari divergenti (fig. 6).

Tr. neglectus Kr.



FIGG. 1-6: Estremità addominali di *Troglophilus* (in parte secondo Chopard, 1932, Bibl. 4).

FIG. 1: *Tr. cavicola*, femmina, sopra. — FIG. 2: idem, sotto. — FIG. 3: *Tr. neglectus*, femmina, sopra. — FIG. 4: idem, sotto. — FIG. 5: *Tr. cavicola*, maschio, sopra. — FIG. 6: *Tr. neglectus*, maschio, sopra.

